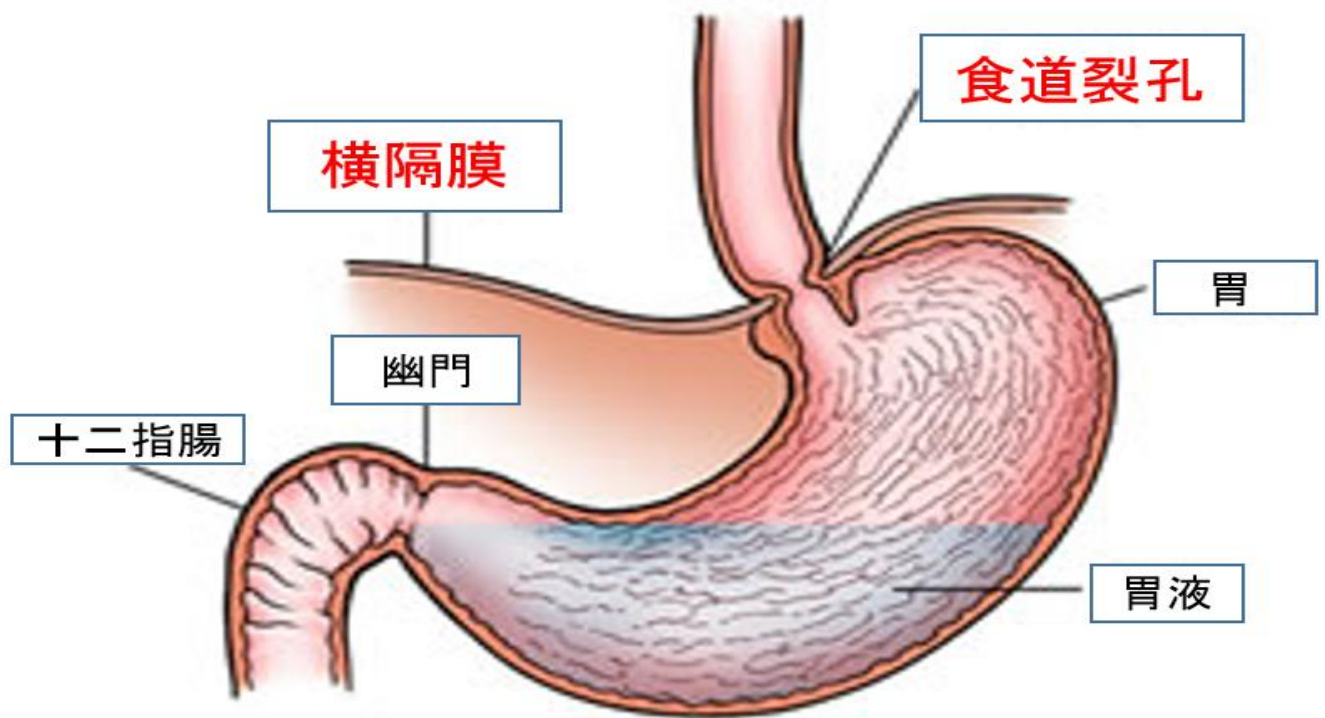


# 食道裂孔ヘルニアとは

胸とお腹の間には横隔膜がありますが、そこに食道の通る孔があり、**食道裂孔**とい  
います。



**食道裂孔ヘルニア**とは、**食道裂孔**を通して、胃の上部が横隔膜より上（胸腔）へ脱出した状態です。

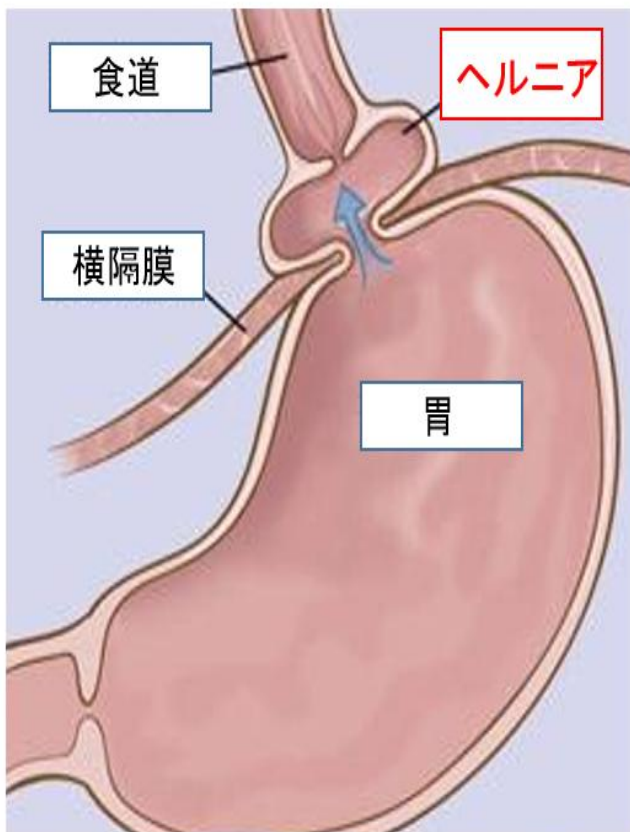


図 1

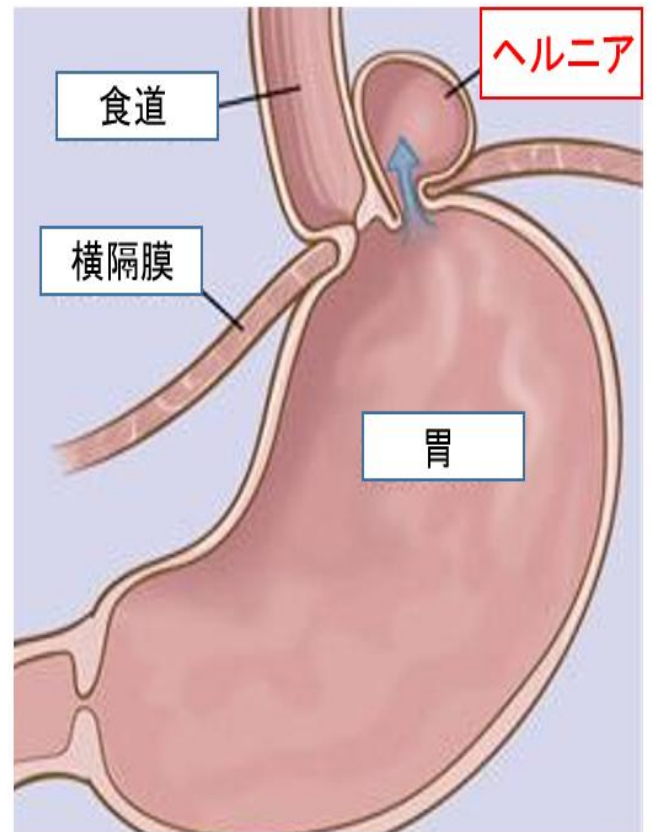
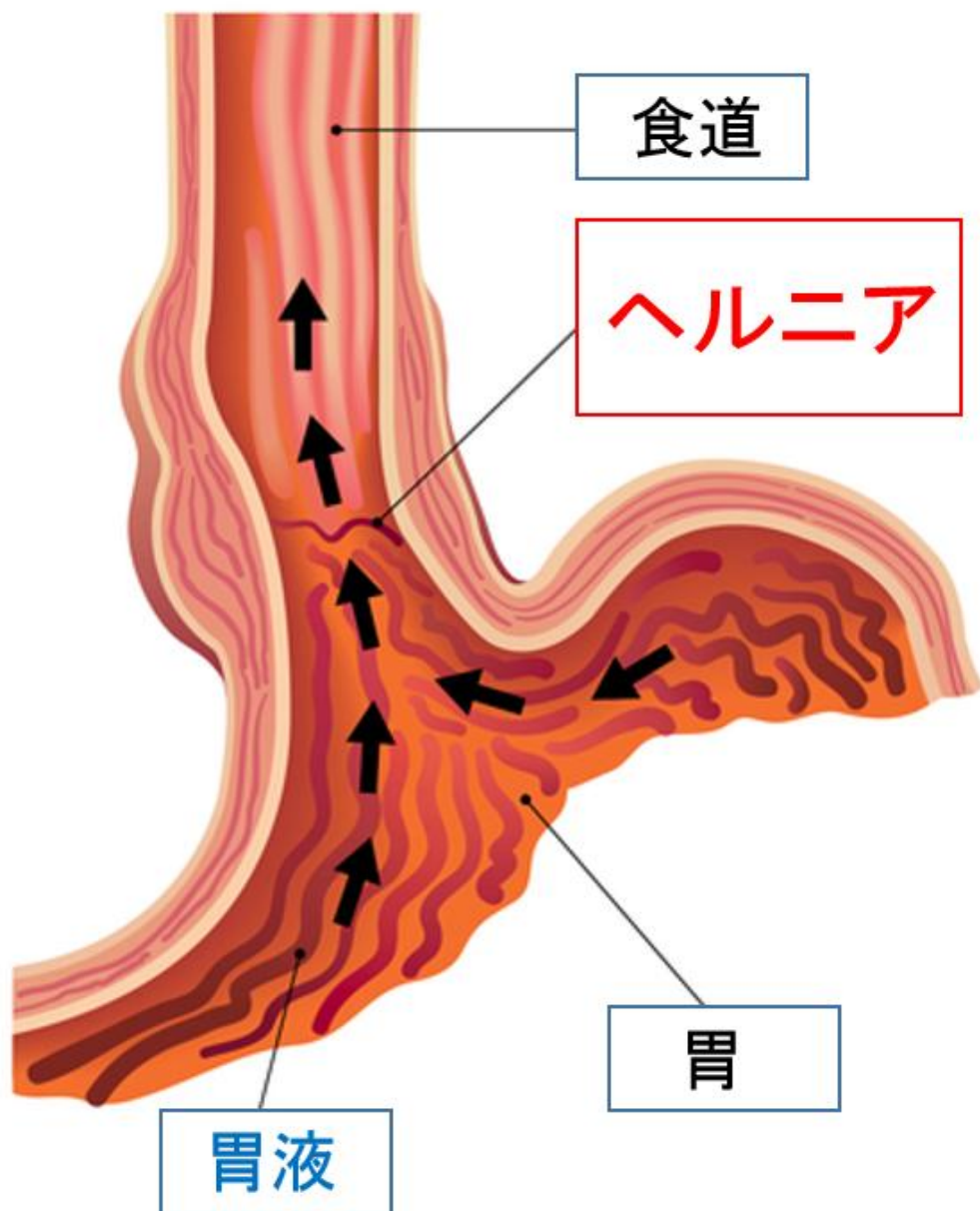


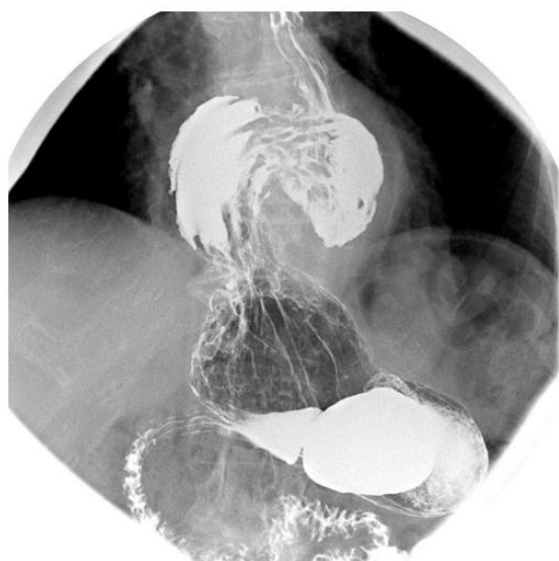図 2

食道裂孔ヘルニアには、食道と胃のつなぎ目（噴門部）が胸部に出ているタイプ（滑脱型；図 1）、胃の一部が出ているタイプ（傍食道型；図 2）、この 2 種類が混合したタイプ（混合型）があります。

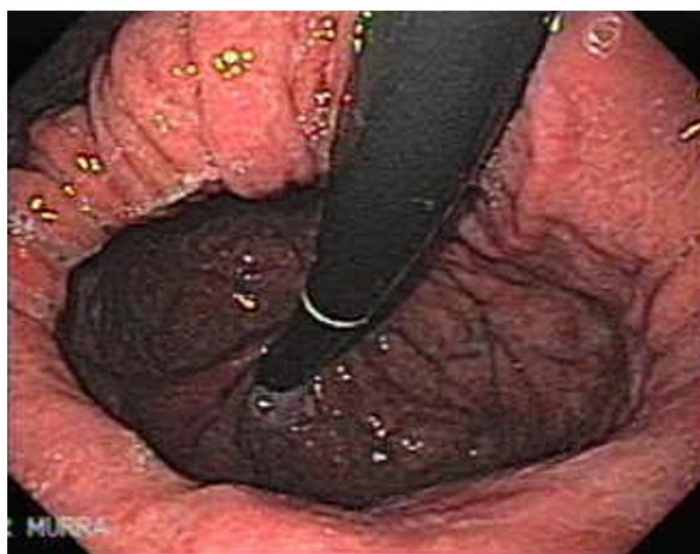
食道裂孔ヘルニアになると胃液の逆流  
によって**逆流性食道炎**が起こりやすくな  
ります。



食道裂孔ヘルニアの診断はバリウムによる胃食道造影検査（レントゲン）または内視鏡検査で行います。

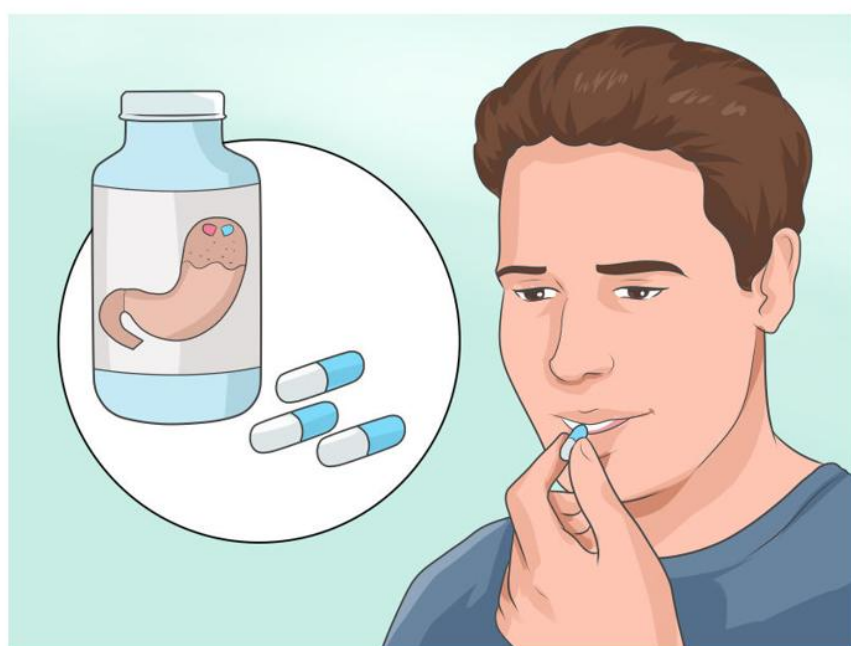
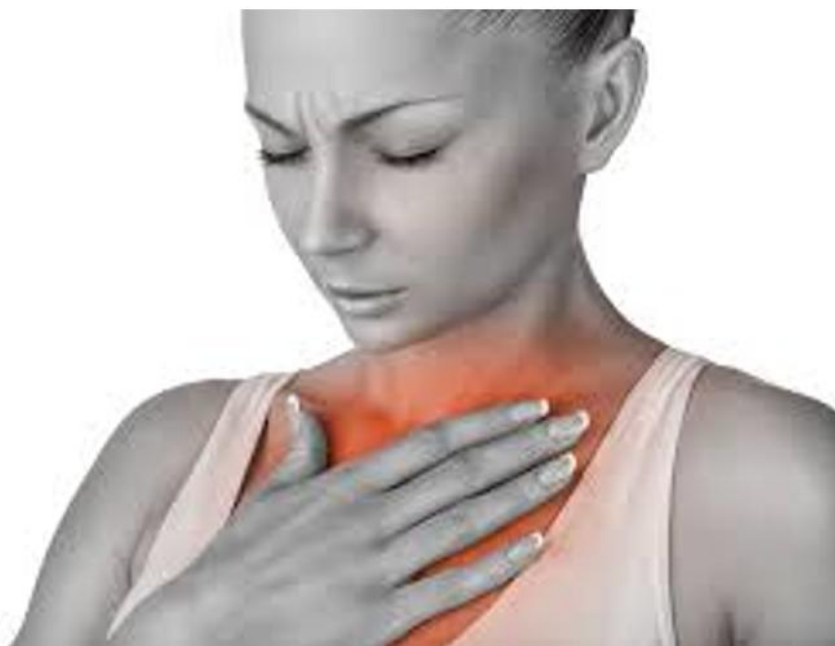
レントゲン



内視鏡

食道裂孔ヘルニアに伴う胃食道逆流症  
に対しては、胃酸分泌をおさえる薬の内服  
治療が基本になります。





当院では、食道裂孔ヘルニアに対するさまざまな診断・治療を行っておりますので、ぜひ一度ご相談ください。

