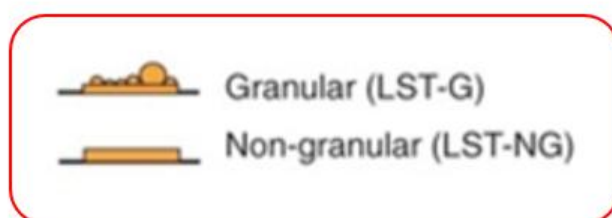
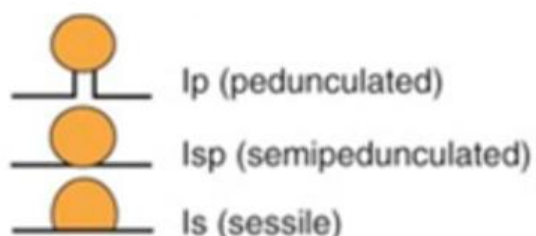
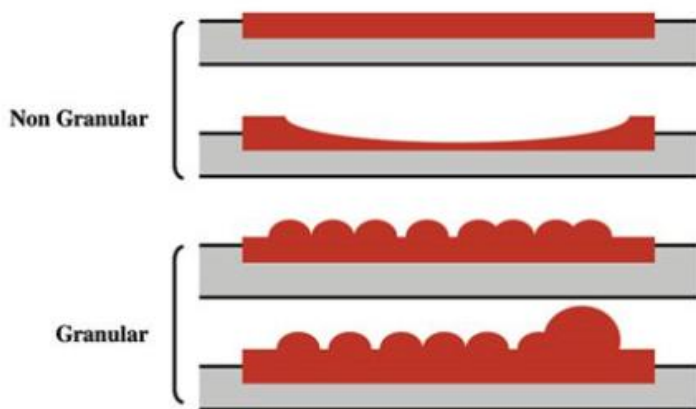


# 大腸側方発育型腫瘍に対する 大腸内視鏡検査

大腸ポリープには、その形態から Is タイプ、Isp タイプ、Ip タイプがあり、特殊なものとして**大腸側方発育型腫瘍 (LST)** と呼ばれるものがあります。



この大腸側方発育型腫瘍（LST）にはさらに表面がでこぼこした結節型 (granular type) と表面が比較的平らな 非結節型 (non-grannulartype) があります。



このたび、大腸側方発育型腫瘍（LST）において悪性を示唆する大腸内視鏡所見が Endoscopy 誌に掲載されました。

## ● 大腸側方発育型腫瘍（LST）の粘膜下浸潤

大きさ	10-19mm	5%
	20-29mm	9%
	30mm以上	17%
形態	非顆粒状+陥凹	32%
	粗大顆粒状	11%
	非顆粒状平坦型	5%
	均一な顆粒状	0.5%